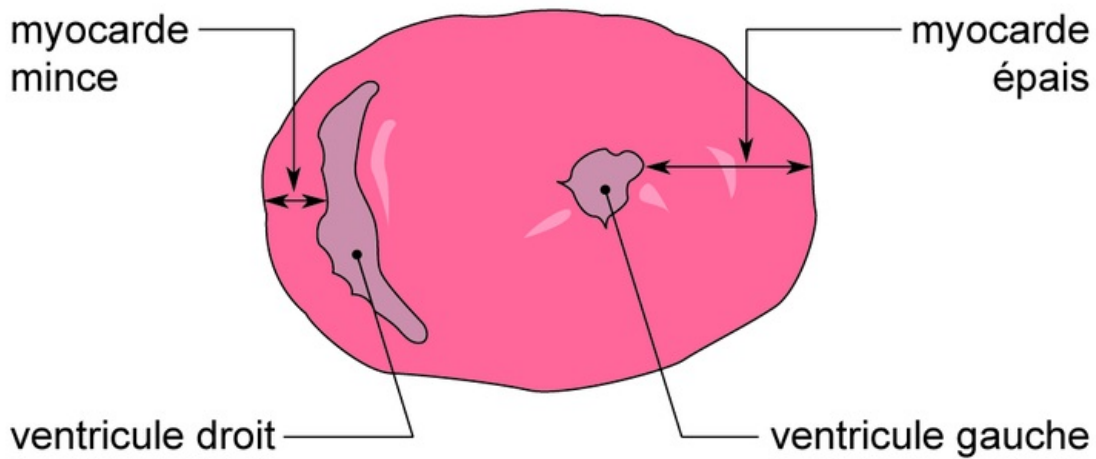


## Coupe transversale d'un cœur de mouton



Une coupe transversale d'un cœur de mouton réalisée à mi-hauteur permet de constater que cet organe est un muscle creux, comportant deux cavités basales appelées ventricules (un à gauche et un à droite). La paroi du ventricule gauche est beaucoup plus épaisse que celle du ventricule droit. Le sommet du cœur est occupé par deux autres cavités foliacées : les oreillettes (une à gauche et une à droite).