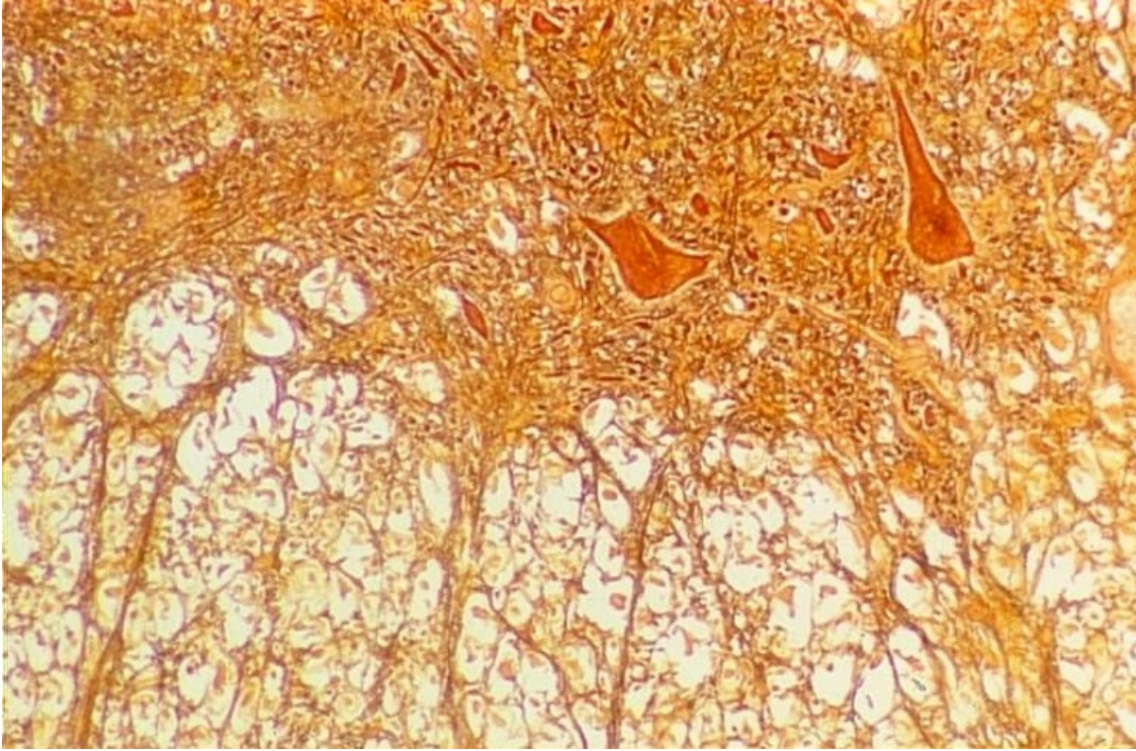


Coupe transversale de moelle épinière

© Inserm



Le cliché montre la limite entre la substance blanche et la substance grise dans une coupe fine de moelle épinière au fort grossissement. On observe des corps cellulaires de neurones dans la corne antérieure de la substance grise tandis que la substance blanche ne montre que des fibres nerveuses.

Les axones des motoneurones situés dans la corne antérieure sont efférents. Ils passent à travers la substance blanche et sortent de la moelle épinière en constituant les nerfs moteurs qui commandent la contraction des muscles. En revanche, les axones des neurones afférents présents dans les nerfs sensitifs qui rejoignent la moelle épinière y pénètrent postérieurement et établissent des synapses avec des neurones médullaires dans la substance grise.

© 2000-2024, rue des écoles