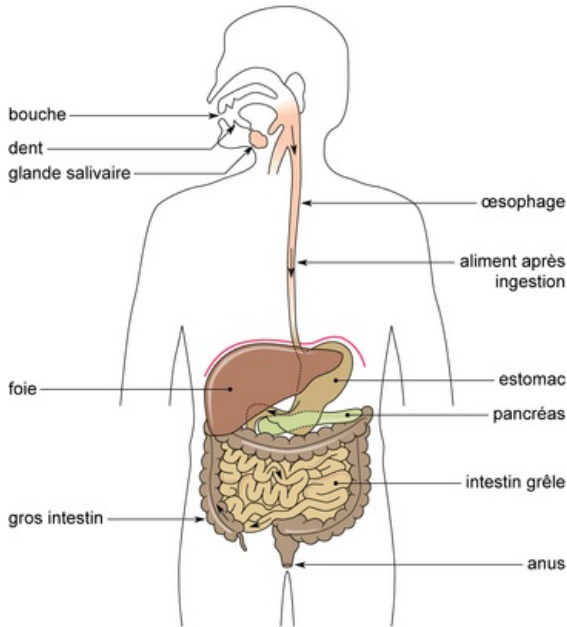


## Le trajet des aliments dans l'appareil digestif de l'homme



Il arrive qu'un médecin ordonne à un patient qui a des troubles digestifs d'effectuer des radiographies de son appareil digestif. Pour cela, le patient doit ingérer une bouillie opaque aux rayons X. Le radiologue réalise ensuite plusieurs clichés, à intervalles variés, permettant de suivre la progression des aliments dans le tube digestif.

Dans le cas d'un transit alimentaire normal, on constate qu'aussitôt après l'ingestion, la bouillie opaque passe dans l'œsophage (par déglutition), où elle ne fait que transiter. Plus tard, l'estomac s'opacifie pour plusieurs heures, c'est ensuite le tour de l'intestin grêle, puis du gros intestin. Les aliments ont progressé depuis l'œsophage jusqu'au gros intestin, en passant par l'estomac et l'intestin grêle grâce à des contractions involontaires de la paroi musculaire de ces organes.