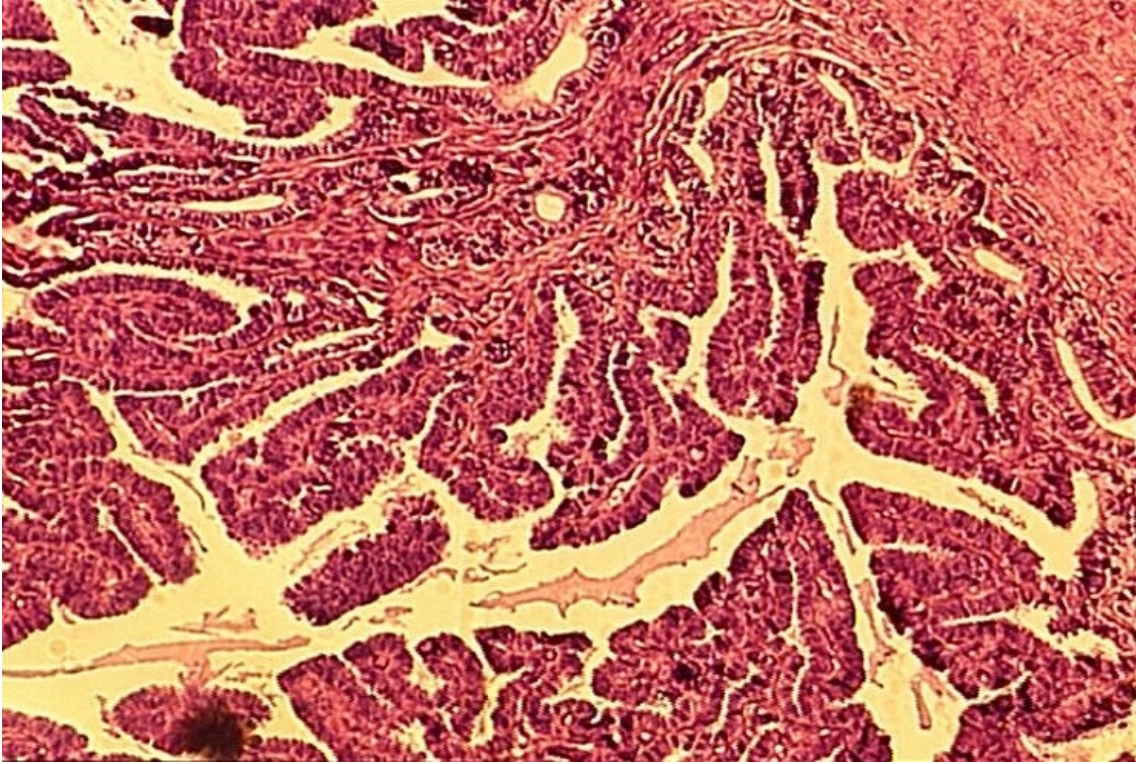


Coupe fine d'utérus

© Inserm



Un des principaux organes cibles des hormones sexuelles ovariennes, œstrogènes et progestérone, est l'utérus, organe creux dans lequel se déroule le développement de l'embryon chez les mammifères (viviparité).

Le cliché montre une coupe transversale d'utérus de lapine photographiée au microscope optique. L'utérus comporte une paroi musculuse externe, le myomètre, tapissé intérieurement par une muqueuse utérine ou l'endomètre dans laquelle le jeune embryon s'implante au début de son développement. L'utérus subit une évolution cyclique contrôlée par les hormones sexuelles.

Pendant la phase pré-ovulatoire du cycle ou phase folliculaire, les œstrogènes provoquent la prolifération de la muqueuse utérine qui s'épaissit considérablement.

Pendant la phase post-ovulatoire ou phase lutéale, des vaisseaux sanguins et des glandes, qui serviront à la nutrition du jeune embryon, s'y développent sous l'action de la progestérone sécrétée par le corps jaune. Une dentelle utérine, visible sur la photographie, se forme alors. La progestérone bloque en outre les contractions du muscle utérin. Toutefois, les actions de la progestérone sur l'utérus ne peuvent se produire que s'il y a eu imprégnation par les œstrogènes lors de la phase pré-ovulatoire.

© 2000-2024, rue des écoles