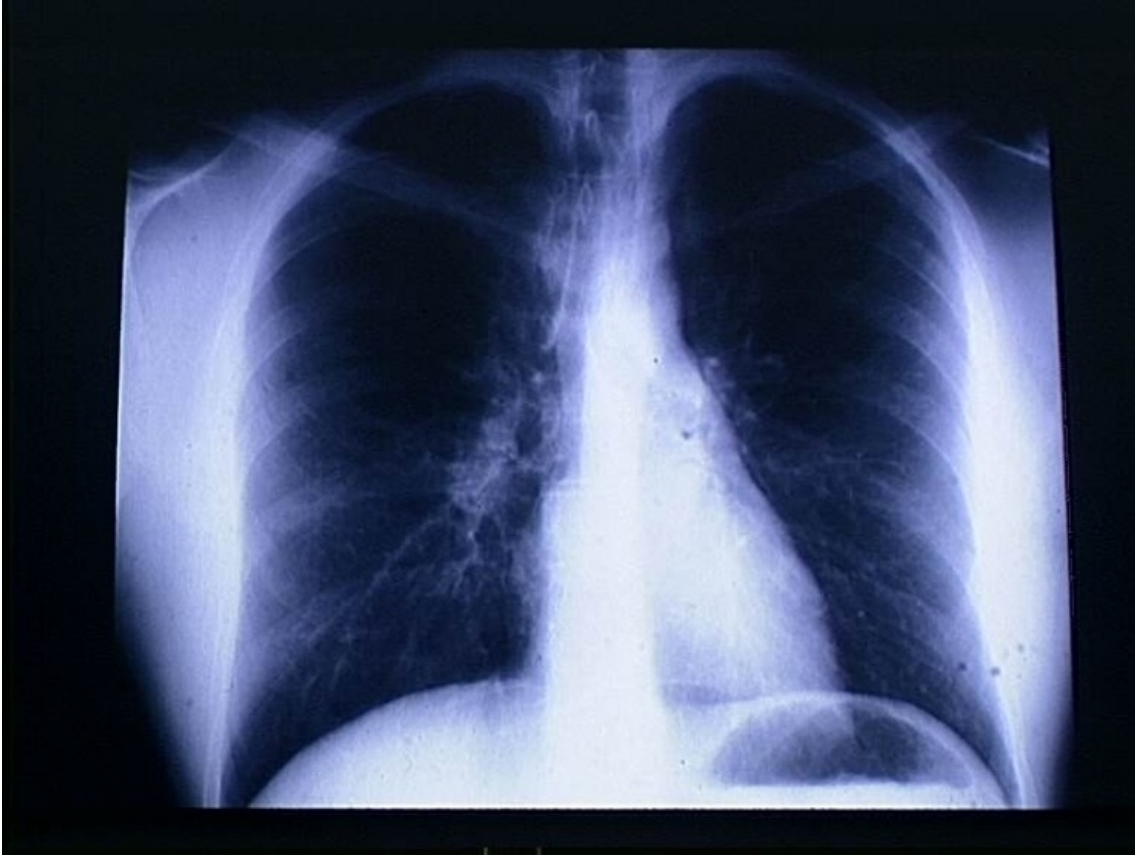


Radiographie du thorax

© Inserm



La radiographie X est une des méthodes les plus anciennes d'exploration médicale.

Le cliché montre une radiographie thoracique, prise de face, permettant de localiser le cœur et les poumons ainsi que le diaphragme, principaux organes, avec les vaisseaux, impliqués dans l'approvisionnement des tissus. On distingue aussi le sommet de l'estomac à cause de l'air qui s'y trouve.

Le diaphragme est un muscle plat séparant le thorax de l'abdomen. Sa contraction entraîne la dilatation des poumons provoquant l'entrée d'air (inspiration). Son relâchement entraîne l'expiration.

© 2000-2024, rue des écoles