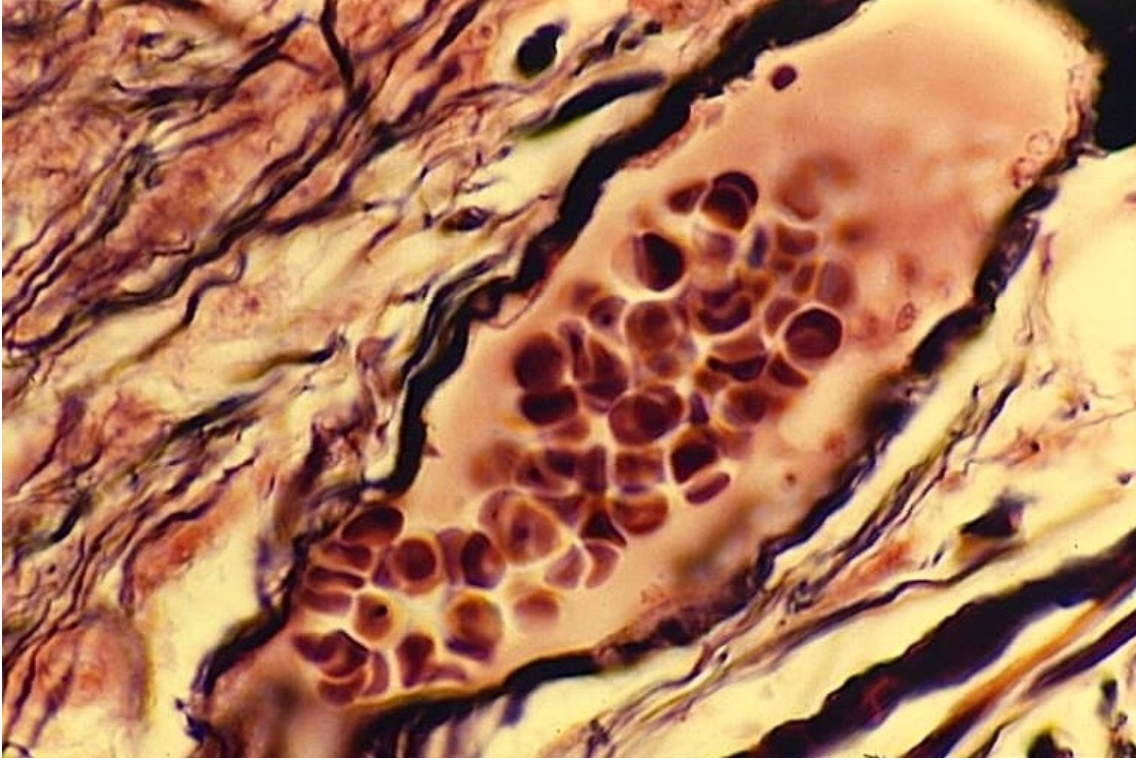


Coupe de capillaire sanguin (1)

© Inserm



La photographie (prise au microscope optique $\times 900$) montre une coupe fine d'un gros capillaire à l'intérieur duquel se trouvent de nombreux globules rouges. Certains d'entre eux sont superposés comme des piles d'assiettes.

Dans tous les tissus de l'organisme, le dioxygène contenu dans les hématies des fins capillaires diffuse vers le milieu extracellulaire. Il y est ensuite puisé par les globules rouges en fonction de leurs besoins. Le débit sanguin, et donc le dioxygène disponible, est réglé par l'organisme en fonction de la consommation des tissus.

© 2000-2024, rue des écoles