

Fiche

Aucun mouvement n'est possible sans commande nerveuse.

Comment le système nerveux est-il constitué ? Comment contrôle-t-il les divers muscles ?

I. L'organisation du système nerveux

La dissection d'une grenouille morte, par la face dorsale, permet de dégager le **cerveau** (au niveau du crâne) et la **moelle épinière** (au niveau de la colonne vertébrale). Ces organes blanchâtres et mous constituent les **centres nerveux**, ils sont protégés par les os. Ces centres sont en relation avec des voies nerveuses ou nerfs qui forment des cordons blancs nacrés s'acheminant jusqu'aux muscles. On appelle **système nerveux** cet ensemble constitué par les centres nerveux et les nerfs.

II. Le rôle du système nerveux

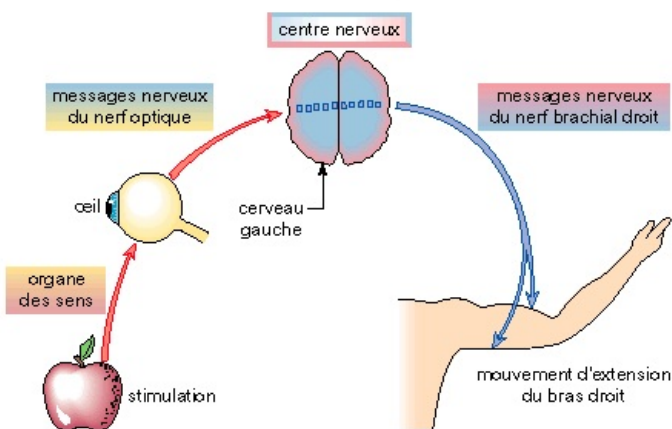
Par exemple, lorsque nous voulons saisir un objet avec la main droite, un ordre part d'une zone précise du cerveau gauche et atteint les muscles du bras droit permettant le mouvement d'extension. Des **messages nerveux**, partis du cerveau gauche, ont donc atteint les muscles du bras droit par l'intermédiaire d'un nerf, le **nerf brachial** droit.

Le système nerveux produit et transporte des messages nerveux jusqu'aux organes, principalement les muscles.

III. Le déclenchement du mouvement

Le mouvement provient le plus souvent d'une stimulation issue du milieu extérieur et perçue par un organe des sens. La vue d'une banane, par exemple, nous fait tendre le bras pour la saisir. L'œil, qui a capté l'image de la banane, envoie un message, par le nerf optique, à la zone dite motrice du cerveau gauche qui déclenche l'extension du bras droit par l'intermédiaire du nerf et des muscles impliqués. De nombreux organes sont donc intervenus : l'œil, le nerf optique, le cerveau moteur gauche, le nerf brachial droit, les muscles impliqués dans le mouvement d'extension et l'articulation du coude.

Un mouvement volontaire déclenché par une stimulation visuelle



Une stimulation visuelle peut être à l'origine, après analyse des messages par le cerveau gauche, d'un mouvement d'extension du bras droit.

IV. Des observations médicales

- Une **destruction partielle du cerveau gauche**, par exemple à la suite d'une attaque cérébrale (formation d'un caillot de sang empêchant sa circulation), peut provoquer une **paralysie du côté droit** du corps (les voies nerveuses sont, en effet, croisées).
- La poliomyélite, maladie virale détruisant la moelle épinière, peut aussi entraîner des troubles de motricité plus ou moins étendus. La section d'un nerf, lors d'un accident, peut avoir des effets analogues.